AUS DER KONSERVIERENDEN ABTEILUNG DES ZAHNÄRZTLICHEN INSTITUTES
ZU MÜNCHEN VORSTAND: PROF. DR. KRANZ

ZUM KAPITEL ZAHNVERÄNDERUNGEN BEI KONGENITALER LUES

INAUGURAL-DISSERTATION

ZUR

ERLANGUNG DER DOKTORWÜRDE IN DER ZAHNHEILKUNDE

VERFASST UND

EINER HOHEN MEDIZINISCHEN FAKULTÄT

DER

BAYER. LUDWIG-MAXIMILIANS-UNIVERSITÄT ZU MÜNCHEN

VORGELEGT VON

HELMUT KAFTAN
ZAHNARZT

MÜNCHEN, JULI 1926

VERLAGSBUCHHANDLUNG VON JULIUS SPRINGER IN BERLIN 1927

Gedruckt mit Genehmigung der medizinischen Fakultät München

Referent: Professor Dr. P. P. Kranz.

Die Frage, ob es Veränderungen im Bereich der Zähne und Kiefer gibt, die in einwandfreier Weise die Diagnose Lues congenita sicherstellen, und welcher Art ferner diese Veränderungen sind, ist nach wie vor Gegenstand des wissenschaftlichen Streites. Seitdem Hutchinson im Jahre 1863 die von ihm beschriebene Trias der Erscheinungen an Ohr, Auge und Schneidezähnen als stets beweisend für die angeborene Syphilis bezeichnete, finden wir auch in der zahnärztlichen Literatur Arbeiten, die sich an der Lösung des Problems zu beteiligen versuchen. Der Hutchinsonsche Symptomenkomplex besteht in einer Erkrankung des Labyrinths, in der Keratitis parenchymatosa und einer charakteristischen Deformierung der oberen Schneidezähne. Im Laufe der Jahre hat es viele Autoren gegeben, welche die Hutchinsonsche Theorie bestätigten; andere modifizierten sie, andere verwarfen sie ganz. Die Hutchinsonschen Zahnformen, die sehr oft als eines der wichtigsten, wenn nicht als das wichtigste Zeichen für Lues congenita angesehen werden, können im allgemeinen als bekannt vorausgesetzt werden. Wenn ich trotzdem eine kurze Definition des Begriffs „Hutchinsonzahn" an dieser Stelle gebe, so geschieht es deshalb, weil man noch recht häufig Zähne als Hutchinsonzähne bezeichnet findet, die mit ihnen lediglich die uncharakteristische halbmondförmige Einkerbung der Schneidekante gemeinsam haben.

Die (oberen Schneide-)Zähne sind verkümmert an Länge und Breite, lückenständig angeordnet. Die seitlichen Ränder konvergieren nach der Schneide zu, die Konturen sind abgerundet. Der Durchschnitt ist statt rechteckig meist oval. Oft trägt die Schneide eine halbmondförmige Ausbuchtung. Diese ist aber nur in Verbindung mit der „Schraubenzieherform" der Zahnkrone beweisend für Lues congenita. — Diese Begriffsbestimmung folgt der von Oberwarth angegebenen.

Von vielen Autoren wird als weiteres Charakteristicum des Hutchinsonzahnes die Intaktheit der Schmelzschicht angenommen.

Es fehlt nicht an Stimmen, die die pathognomonische Verwertbarkeit nicht nur der Hutchinsonschen Zahnanomalie, sondern sogar die der ganzen Trias bestreiten, die immerhin aber zugeben, daß man diese Erscheinungen gelegentlich einer Lues congenita zu Gesicht bekommen kann.

Hochsinger z. B. sagt: „Die Hutchinsonsche Trias kommt wohl bei congenitaler Lues häufig vor, beweist aber congenitale Lues nicht in einwandfreier Weise."

Andererseits gibt es Autoren, die den Hutchinsonschen Standpunkt weit überschreiten und alle möglichen Veränderungen an fast allen Zähnen auf einen

spezifischen Einfluß der congenitalen Syphilis zurückführen wollen. So machen z. B. Cavallaro und Fournier für Erosionen und Transparenzveränderungen des Schmelzes und Dentins, für Entwicklungs-, Struktur-, Form-, Zahl-, Stellungsanomalien, frühe Caries, Zahnzwischenräume und andere Erscheinungen die Lues verantwortlich.

Wie bekannt ist, hat Hutchinson von der Möglichkeit gesprochen, daß außer den Schneidezähnen noch andere Zähne von charakteristischen Veränderungen befallen sein können, ohne hierüber Untersuchungsergebnisse veröffentlicht zu haben. Einer von denen, die dieses Erbe angetreten haben, ist Pflüger. Im wesentlichen hat er die Lehre Hutchinsons bestätigt gefunden. Als Neues bringt er die Beschreibung einer Formveränderung der 1. Molaren.

Er sagt darüber: „Die von mir an den ersten Molaren beobachtete charakteristische Veränderung stimmt überein mit den für die syphilitisch veränderten Schneidezähne gestellten Forderungen: die Schmelzschicht ist intakt, nur die Krone im ganzen ist verändert. Diese zeigt eine zusammengedrückte Form; der größte Durchmesser liegt im Bereich des Zahnhalses und nicht wie beim normalen Zahn im Bereich der Kauhöcker; die Kauhöcker liegen dicht zusammen, als ob die Krone sich nicht zu ihrer vollen Größe entfaltet hätte. Ich habe dieser Veränderung deswegen den Namen „Knospenform" gegeben."

An anderer Stelle sagt derselbe Autor, der Knospenmolar sei zwar relativ selten, aber durchaus kennzeichnend für congenitale Lues.

Man sieht, die Auffassung Hutchinsons spielt eine wichtige Rolle in der wissenschaftlichen Diskussion. Die Frage, die auf seine Beobachtungen erfolgen mußte, ist nun die: Wie entstehen solche Hutchinsonschen Zähne? Auch darüber bestehen verschiedene Ansichten; und es handelt sich um die Entscheidung, ob diese Veränderungen die Folge einer Allgemeinursache oder das Ergebnis einer Lokalstörung sind. Die Kranzsche Auffassung, den ich als Vertreter der ersten Gruppe nenne, geht dahin, daß lokale Entstehungsursachen wegen der so überwiegend oft zu beobachtenden Symmetrie der Erscheinungen unwahrscheinlich sind. Was weiter für diesen Standpunkt spricht, ist die Tatsache, daß man in weitaus den meisten Fällen eine Schädigung der nächsten Umgebung des Zahnes, d. h. im Knochen, vermißt. Schon Berten betonte, daß alle Formen von Hypoplasien letzten Endes als aus dem einfachen Grübchen entstanden und nur als der Ausdruck der größeren oder geringeren Häufigkeit und der längeren oder kürzeren Dauer einer die Verkalkung der Zähne beeinflussenden Störung von allgemeinem Charakter zu betrachten sind.

Kranz sieht in der Form des Hutchinsonzahnes den Erfolg eines hypoplasieerregenden Prozesses. Dieser kann, wie zuerst Erdheim und später Kranz experimentell an Ratten nachgewiesen haben, seine Ursache in einer Störung im endokrinen System haben. Diesen Kranzschen Standpunkt, daß die Hutchinsonschen Zähne keine für sich bestehende Form der Hypoplasie darstellen, vertreten noch andere Autoren, wie Cederkreutz, Fleischmann, Port und Euler. Die beiden Letztgenannten sagen in ihrem Lehrbuch, daß die Hutchinsonanomalie die Folge davon ist,

„daß die verursachte Störung zu einer bestimmten Entwicklungsperiode unmittelbar beim Einsetzen der Verkalkung stattfand. Da die congenitale Lues sowohl wie die Rachitis Erkrankungen der ersten Lebensjahre sind, so ist ohne weiteres zuzugeben, daß sie in vielen Fällen die Ursache der die Hypoplasie bedingenden Störung abgeben werden. Aber auch

andere den kindlichen Organismus tief angreifende Erkrankungen in dieser Zeitperiode können die gleiche Wirkung haben, so besonders akute Infektionskrankheiten, wie Masern, Scharlach, Typhus usw.“

Darin spricht sich zugleich die Kranzsche Auffassung aus, sowie die der anderen Autoren, die für die Hutchinsonsche Anomalie eine allgemeine Ursache annehmen, daß nämlich diese Ursache nicht die Lues congenita ist, weder ausschließlich noch direkt, sondern daß sie nur unter Umständen das Moment darstellt, das eine zahnverändernde Ursache im kindlichen Organismus wachruft, und daß ferner die Zahnveränderung einer Hypoplasie gleichzuachten ist.

Auf der anderen Seite steht die Ansicht, daß durch einen spezifisch luischen Prozeß an Ort und Stelle der Zahnentwicklung eine spezifische Zahnformveränderung verursacht wird. Es ist begreiflich, daß infolge des so überaus häufigen Auftretens der Hutchinsonschen Anomalie an den oberen Schneidezähnen das Interesse sich schließlich auf das Zwischenkiefergebiet richten mußte. Seit langem schon war bekannt, daß der Zwischenkiefer eine besondere Anfälligkeit zumal für tertiär luische Prozesse zeigt. So beschreiben die Franzosen Bercher und Merville zwei Fälle von Nekrose des Zwischenkiefers bei congenital Luischen; es hatten sich Gummata gebildet, bei deren Zerfall sich im ersten Fall ein Teil, im anderen der ganze Zwischenkiefer mit den Zähnen abstieß. Es lag mit Rücksicht auf die bei Lues oft an der Hypophysengrenze der Röhrenknochen sich abspielenden spezifischen Prozesse nicht allzufern, auch für den Zwischenkiefer die Möglichkeit einer direkten luischen Affektion anzunehmen. Bei der engen Begrenzung des Zwischenkiefergebietes und der Nachbarschaft der Incisiven, dazu deren häufiger charakteristischer Formveränderung erscheint es gewiß als begreiflich, daß man versuchte, einen ursächlichen Zusammenhang zu konstruieren zwischen etwaiger Veränderung des Intermaxillare einerseits und der Schneidezähne andererseits. Dieser Gedanke ist erst in neuerer Zeit aufgetaucht, und als Vertreter dieser modernen Richtung der „Lokalisten“ nenne ich die Berliner Autoren Buschke, Langer und Wassmund. Diese haben an Hand des reichlich ihnen zur Verfügung stehenden Materials lange Zeit hindurch die Frage geprüft, was die typischen Deformitäten der oberen Schneidezähne verursache.

Langer und Wassmund sagen hierüber: „Tonnenform mit annähernd gerader Schneidekante oder halbmondförmiger Einfurchung und Incisur in der Mittellinie kommen dadurch zustande, daß es im Verlauf der Erkrankung zu einer Hypo- bzw. Aplasie im mittleren Dentikel kommt, der zuerst unter normalen Verhältnissen zu verkalken pflegt. — Die Ursache liegt wahrscheinlich in einem spezifisch luischen Prozeß, der sich in der Symphyse des Zwischenkiefers, in der Mittellinie abspielt.“

Für diese Erkrankung des Zwischenkiefers haben die genannten Autoren ein deutliches klinisches Zeichen gefunden, über das sie im weiteren sagen:

„Die Hypoplasie besteht darin, daß der Zwischenkiefer kürzer ist als die Seitenteile, und zwar in der Mittellinie am stärksten verkürzt, nach dem Eckzahn zu weniger verkürzt. Diese Hypoplasie des Zwischenkiefers führt dazu, daß die Linie des unteren Zahnfleischsaumes, die sonst eine gerade ist, eine konkave wird, oder anders ausgedrückt: der normal gerade Rand des Zwischenkiefers wird konkav, es entsteht der ‚konkave Rand des Zwischenkiefers‘.“

Die Hypoplasie des Intermaxillare wird sich also, wenn sie in der beschriebenen Weise vorhanden ist, klinisch und röntgenologisch nachweisen lassen. Buschke und Langer führen an anderer Stelle weiter aus:

„daß tatsächlich bei allen (congenital Luischen mit typischen Zahnveränderungen) sich eine Hypoplasie des Zwischenkiefers findet, und daß es auf Grund dieser Hypoplasie auch zu Wachstumsstörungen im mittleren Dentikel der Schneidezähne kommt, woraus die halbmondförmige Einbuchtung resp. die Einkerbung oder Incisur der Schneidezähne resultiert. — Der nach unten konkave Zahnfleischrand ist als durchaus pathognomonisch für congenitale Lues anzusehen und stellt ein Zeichen einer Hypoplasie des Zwischenkiefers dar. Wir haben ihn bisher bei allen congenital luischen Kindern und Erwachsenen, soweit sie überhaupt irgendwelche Veränderungen typischer Art am Gebiß aufweisen, gefunden. Bei rachitischen Zähnen haben wir, bisher wenigstens, diese Kieferveränderung nicht festgestellt."

Die Prüfung dieser Angaben und Beobachtungsresultate hat folgende Fragen zu berücksichtigen:

1. Lassen sich bei congenital Luischen überhaupt Hypoplasien der von Buschke, Langer und Wassmund beschriebenen Art im Zwischenkiefer nachweisen, sei es klinisch als „konkaver Zahnfleischrand" oder röntgenologisch als Hypoplasie des Zwischenkiefers?
2. Ist in jedem Fall von Hutchinsonform der oberen Schneidezähne eine Hypoplasie im Zwischenkiefer vorhanden?
3. Kommt die Zwischenkieferhypoplasie etwa auch bei Nichtluischen zur Beobachtung?

Ich habe nach diesen Gesichtspunkten eine Reihe congenital luischer Patienten, die der Universitätskinder- und Augenklinik, der Hautpoliklinik, der Schlösserschen Privataugenklinik, dem Krankenhaus links der Isar, dem Schwabinger Krankenhaus und der konservierenden Abteilung der Universitätszahnklinik in München entstammen, untersucht.

Während ich bei der Untersuchung mein Hauptaugenmerk auf das Gebiet des Zwischenkiefers richtete, habe ich es nicht unterlassen, auch die übrigen Zähne, insbesondere die 1. Molaren einer eingehenden Prüfung zu unterziehen, um eventuell die von Pflüger beschriebene Knospenform der 1. Molaren festzustellen. Ich gebe im folgenden eine Übersicht über meine Ergebnisse. Zu den Fällen, wo das Röntgenbild allein nicht ausreicht, die Form der Schneidezähne zu bestimmen, füge ich ein Photogramm bei. Es handelt sich bei den ersten 20 Patienten, die ich durch römische Ziffern unterscheide, um congenital luische Individuen mit positivem Ausfall der Wassermannschen Reaktion.

Auszug aus den Krankengeschichten und eigene Befunde am Gebiß der Untersuchten.

Fall I. Erika K., 14 Jahre alt (Abb. 1a und 1b). Die Wa.-R. war nach der dritten Salvarsanquecksilberkur (September 1925) negativ. Gesicht- und Gehörstörungen haben

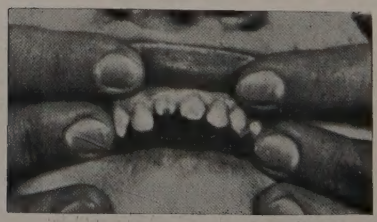

Abb. 1a.

Abb. 1b.

nicht vorgelegen; Kinderkrankheiten sind nach Angabe nicht vorhanden gewesen. Auch die Krankengeschichte gibt darüber keinen Aufschluß. Ich fand das Gebiß in relativ gutem Zustand; es sind sämtliche Zähne vorhanden außer den Weisheitszähnen. Die oberen Eckzähne weisen Spitzenhypoplasien auf, der linke mittlere Schneidezahn unten eine quere Schmelzfurche. Die oberen mittleren Incisiven sind tonnenförmig verändert und etwas schmelzhypoplastisch. Am linken mittleren Schneidezahn ist durch eine bogenförmige Furche der größte Teil der Schneidekante abgeschnürt, während am rechten — wahrscheinlich unter ähnlichen Verhältnissen — vor einiger Zeit nach Herausbrechen eines Teils der Schneidekante ein halbmondförmiger Ausschnitt zustande gekommen ist. Eine Veränderung des Zahnfleischrandes in der von Buschke, Langer und Wassmund beschriebenen Form ließ sich nicht feststellen. Dagegen zeigt das Röntgenbild eine deutliche Knochenaufhellung in der Mittellinie des Zwischenkiefers, die man als Hypoplasie deuten könnte. Die ersten Molaren sind ohne Besonderheiten, nur der obere rechte trägt einen akzessorischen Höcker.

Fall II. Luise Sch. (Abb. 2a und 2b). Die 22jährige Klinikpatientin suchte unsere Abteilung zum Zweck der Zahnbehandlung auf. Eine Nachfrage in ihrem Heimatkrankenhaus bestätigte unsere Vermutung, daß es sich um eine congenital luische Kranke handelte. Die Krankengeschichte erwähnt Spitzform des Oberkiefers, außerdem Choanenverschluß durch adenoide Wucherungen, der seit früher Jugend besteht; über Augen- und Ohrstörungen fand ich nichts verzeichnet. Mein Befund ergab folgendes: Der obere Zahnbogen ist V-förmig,

Abb. 2a.

Abb. 2b.

Abb. 3.

der Gaumen spitz und anscheinend hoch, an seiner höchsten Stelle besteht Schmerzempfindlichkeit; man bemerkt hier Weichheit des Gaumendachs, der tastende Finger wie der Abdruck werden blutig. Ich vermute, daß man es mit einem vor dem Zerfall stehenden Gumma zu tun hat. Von den Zähnen fehlen die oberen und der linke untere Weisheitszahn, die beiden rechten 2. Molaren und die linken 1. Molaren, ferner der rechte 1. Molar unten, die 2. linken Molaren unten und der laterale Schneidezahn links unten. Die mittleren oberen Schneidezähne sind klein und tonnenförmig, ebenso wie der rechte seitliche Schneidezahn unten. Diese drei Zähne sind vollkommen schmelzfrei. Die oberen seitlichen Incisiven stehen um 90° gedreht. Der Zahnfleischrand steigt in der Schneidezahngegend beiderseits nach der Medianlinie zu auf, verläuft aber, soweit sich das durch das Augenmaß entscheiden läßt, in einer Ebene; von einer Konkavheit merkt man nichts. — Im Röntgenbild ist deutlich eine spaltartige Hypoplasie zu erkennen. An dem einzigen noch vorhandenen 1. Molaren ist nichts Besonderes zu bemerken.

Fall III. Anna K. (Abb. 3), 24 Jahre alt, befindet sich seit einiger Zeit in einer Augenklinik. Die Krankengeschichte verzeichnet nur kurz die Diagnose Keratitis parenchymatosa. Ich stelle fest, daß das Gehör nicht beeinträchtigt ist. Der Spezialbefund sagt folgendes: Der Zustand des Gebisses ist relativ gut; es fehlen die 1. Molaren; an den oberen und unteren Eckzähnen bestehen zonenförmige Schmelzhypoplasien. Die oberen mittleren Schneidezähne sind tonnenartig geformt. Der Zahnfleischsaum ist nicht als konkav zu bezeichnen. Das Röntgenbild läßt eine ganz geringe Hypoplasie an der zwischen den mittleren Schneidezähnen gelegenen Spitze des Zwischenkiefers erkennen.

Fall IV. Josefa M. (Abb. 4a und 4b), $12^1/_2$ Jahre alt. Nach der Krankengeschichte hatte sie als Kind Masern und Pertussis und im Jahre 1924 eine Keratitis parenchymatosa.

Des weiteren vermerkt die Krankengeschichte Hutchinsonform der oberen mittleren Schneidezähne. Nach unserer Untersuchung ergibt sich folgendes Bild: Von den Zähnen sind nicht vorhanden: die Weisheitszähne, die beiden unteren 2. Prämolaren, der 1. Prämolar unten rechts und der 1. Molar unten links; der rechte obere Eckzahn steht im Durchbruch; die Spitzen der unteren Eckzähne sind hypoplastisch. Die oberen mittleren Schneidezähne zeigen halbmondartige Schneidekantenform. Eine tonnenartige Gestalt der Zahnkronen besteht nicht. An den vorhandenen 1. Molaren ist nichts Bemerkenswertes. Der Zahnfleischrand ist nicht konkav. Das Röntgenbild des Zwischenkiefers läßt eine spaltförmige Hypoplasie erkennen.

Fall V. Helmut Sch., 13 Jahre alt (Abb. 5a und 5b). In der Krankengeschichte fand ich verzeichnet Keratitis parenchymatosa, Erkrankung des Labyrinths und Hutchinsonform des linken mittleren Incisivus oben, also die vollständige Trias. Ich fand an den unteren Schneidezähnen und den 1. Molaren Schmelzhypoplasien. Die Weisheitszähne sind nicht vorhanden, ebensowenig die oberen Eckzähne, die beiden rechten 2. Prämolaren, der 1. Prä-

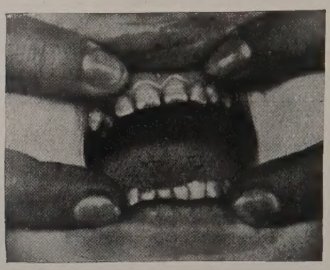

Abb. 4a.

Abb. 4b.

Abb. 5a.

Abb. 5b.

molar unten rechts und der 2. Prämolar unten links. Es stehen noch die oberen Milcheckzähne und der II. Milchmolar oben rechts. Die Schneide des rechten mittleren Schneidezahnes oben wird gebildet von einem dünnen hypoplastischen Schmelzblatt, das sich bogenförmig gegen den Zahnkörper absetzt. Am linken Schneidezahn besteht eine bogenförmige Schneidekante. Die Kronen beider mittlerer Inzisiven haben die gewohnte Schaufelform. Der Zahnfleischsaum verläuft nicht konkav und biegt an Stelle des labial durchgebrochenen rechten mittleren Schneidezahnes etwas nach außen vor. Die Röntgenuntersuchung ergibt spaltförmige Hypoplasie des Zwischenkiefers. Die 1. Molaren zeigen keine Besonderheiten der Form, dagegen hypoplastische Strukturveränderung.

Fall VI. Josef E., 14 Jahre alt (Abb. 6). Die Krankengeschichte besagt außer der Diagnose Lues congenita nichts. Von Kinderkrankheiten weiß Patient nichts; er bestreitet das Vorhandensein von Gesichts- und Gehörstörungen. Mein Befund war wie folgt: Die mittleren Schneidezähne oben und unten sind stark abgekaut. Was ihr früheres Aussehen anbelangt, ist man auf Vermutungen angewiesen. Mit Rücksicht auf das jugendliche Alter des Patienten erscheint es fraglich, ob innerhalb der relativ kurzen Zeit derartige Ab-

nützungen ohne Strukturanomalien der Zähne zustande kommen können. Es hat sich hier vermutlich um stark hypoplastische Zähne gehandelt, die nach dem Röntgenbild vielleicht Tonnenform besessen haben. Die übrigen Zähne weisen nichts Besonderes auf. Der Zahnfleischrand verläuft nicht konkav. Es ist eine spaltförmige Hypoplasie des Intermaxillare vorhanden.

Fall VII. Josef H., 11jährig (Abb. 7). Der Patient fällt auf durch schlechten Ernährungszustand und scheues Wesen. Als Kinderkrankheit wird Pertussis genannt. Nach meinem Befund sind die Stirnhöcker und Kinnhöcker stark ausgeprägt; die Stirnhaargrenze verläuft fast geradlinig. Die Zahnverhältnisse sind schlecht. Ich fand an bleibenden

Abb. 6.

Abb. 7.

Abb. 8.

Zähnen die oberen und unteren Schneidezähne und 1. Molaren, dazu oben rechts beide Prämolaren. Im Durchbruch stehen die unteren und der rechte obere Eckzahn, ebenso der 1. Prämolar rechts unten. Von den Milchzähnen stehen noch die unteren II. Molaren, der linke obere II. Molar, die beiden linken I. Molaren und der linke obere Eckzahn. Die bleibenden 1. Molaren sind tief zerstört. Der linke mittlere Schneidezahn oben zeigt Schmelzhypoplasie. Der Zahnfleischrand ist nicht konkav zu nennen. Es ist eine Spalthypoplasie des Zwischenkiefers vorhanden.

Fall VIII. Bei Katharina T., 16jährig (Abb. 8), berichtet die Krankengeschichte von Keratitis parenchymatosa, während die Patientin selbst angibt, zuweilen an „Ohrlaufen"

Abb. 9.

Abb. 10.

Abb. 11.

zu leiden. — Ich stelle fest, daß die 1. und 3. Molaren nicht sichtbar sind und daß die 2. Molaren tiefe Zerstörungen aufweisen. Die Eckzähne und Schneidezähne sind sämtlich mit wagerechten, furchenartigen Schmelzhypoplasien behaftet. Während der Zahnfleischrand nicht konkav ist, erkennt man am Röntgenbild eine kleine Spalthypoplasie des Zwischenkiefers.

Fall IX. Maria Z., 27 Jahre alt (Abb. 9) leidet seit kurzem an Keratitis parenchymatosa. Als Kind ist sie wissentlich nicht krank gewesen, von Gehörstörungen weiß sie nichts. Es fehlen von ihren Zähnen die 1. Molaren und der seitliche Schneidezahn rechts oben. Der 2. Prämolar links unten steht um 90° gedreht. Die vorhandenen Zähne sind gut gepflegt; sie zeigen keine Hypoplasien. Der Zahnfleischrand ist nicht als konkav zu bezeichnen. Der Zwischenkiefer ist hypoplasiefrei.

Fall X. Simon J., 16 Jahre alt (Abb. 10), leidet an einer Keratitis parenchymatosa. Die Krankengeschichte gibt an, daß keine Kinderkrankheiten vorgelegen haben. Gehörstörungen bestehen nicht. Die Zahnverhältnisse sind schlecht, der Mund ist ungepflegt. Es fehlen die 3. Molaren, die unteren 1. Molaren, der 1. Molar rechts oben und der seitliche Schneidezahn links oben. Die 2. Molaren sind tief zerstört, ebenso wie der 1. Molar links oben und der 2. Prämolar rechts oben. Der incisale Rand der oberen mittleren Schneidezähne ist hypoplastisch; es findet sich zwischen diesen beiden Zähnen ein breites Diastema. Am Zahnfleischrand konnte ich nichts Besonderes feststellen. Der Zwischenkiefer zeigt eine geringe Spitzenhypoplasie.

Abb. 12.

Abb. 13.

Abb. 14.

Abb. 15.

Fall XI. Walter S., 8 Jahre alt (Abb. 11), zeigt keines der drei Hutchinsonschen Symptome. Das Gebiß ist in annehmbarem Zustand. Von den bleibenden Zähnen fand ich die mittleren Incisiven und die 1. Molaren vor. Sie sind frei von irgendwelchen Besonderheiten der Form und Struktur. Der Zahnfleischrand verläuft eben, dagegen zeigt das Röntgenbild des Zwischenkiefers eine spaltartige Hypoplasie.

Fall XII. Von der 15jährigen Therese E. (Abb. 12) berichtet die Krankengeschichte außer der Diagnose Lues congenita nichts von besonderem Interesse. Ich schloß aus der Anamnese, daß weder Kinderkrankheiten noch Augen- oder Ohrstörungen vorgelegen

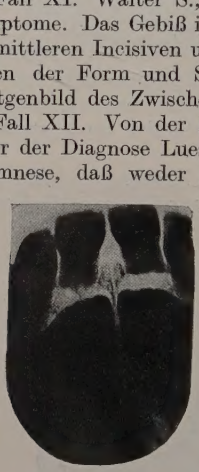
Abb. 16.

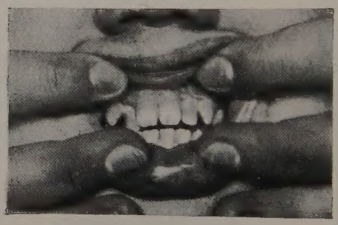
Abb. 17 a.

Abb. 17 b.

haben. Den Mund fand ich in gutem Zustand. Es fehlen die 3. Molaren. Die 1. Molaren sind cariös. Man findet keine Hypoplasien, auch keine Formveränderungen an den Schneidezähnen oder 1. Molaren. Der Zahnfleischrand ist ohne Besonderheit. Der Zwischenkiefer zeigt sich hypoplasiefrei.

Fall XIII. Bei Waldburga F., 13 Jahre alt (Abb. 13), fehlen die Weisheitszähne, der rechte untere 1. Molar und rechte obere 1. Prämolar. An den mittleren oberen Schneidezähnen fanden sich geringe Schmelzhypoplasien. Es ist keine Formveränderung der 1. Molaren vorhanden. Der Zahnfleischsaum verläuft nicht konkav. Der Zwischenkiefer ist annähernd hypoplasiefrei.

Fall XIV. Ludwig M., 8 Jahre alt (Abb. 14). Der Zahnwechsel ist vorgeschritten bis zum Erscheinen der mittleren oberen Schneidezähne. Es findet sich keine Formveränderung an diesen, auch nicht an den 1. Molaren. Der Zahnfleischrand zeigt keine Besonderheiten im Verlauf. Der Zwischenkiefer weist eine Spalthypoplasie auf.

Fall XV. Theodor F., 24jährig (Abb. 15), hatte als Kind Rachitis. Über Augen- oder Ohrstörungen sind keine Angaben gemacht. Schmelzhypoplasien fanden sich an den mittleren Schneidezähnen und den Eckzähnen oben und unten, während die 1. Molaren keine Besonderheiten aufweisen. Konkavheit des Zahnfleischrandes ist nicht zu finden. Man sieht eine ganz geringe Hypoplasie an der medialen Spitze des Zwischenkiefers.

Fall XVI. Hermann M., 7 Jahre alt (Abb. 16), hat von den bleibenden Zähnen erst die 1. Molaren. Diese sind frei von Besonderheiten. Das Röntgenbild zeigt die noch nicht durchgebrochenen mittleren Schneidezahnkronen relativ wohlgebildet, man kann schon deutlich die Schaufelform erkennen. Zugleich erweist sich eine spaltförmige Hypoplasie im Zwischenkiefer. Der Zahnfleischrand ist eben.

Fall XVII. Von der 15jährigen Eleonore D. (Abb. 17a und 17b) wird in der Krankengeschichte erwähnt, daß sie auf Grund einer angeborenen Lues auf dem rechten Ohr schwerhörig ist von Jugend auf und eine Sattelnase hat. Kinderkrankheiten sollen nicht bestanden haben. Wir verzeichnen als Sonderbefund folgendes: Das Zahnsystem ist in relativ guter Ordnung; es fehlen die 3. Molaren und der 1. Molar rechts unten. Der Eckzahn oben rechts ist labial durchgebrochen. Die Form der 1. Molaren hat nichts Auffallendes, dagegen sind die oberen mittleren Schneidezähne tonnenartig gestaltet. Der Zahnfleischrand verläuft nicht konkav. Der Zwischenkiefer ist hypoplasiefrei.

Fall XVIII. Hier handelt es sich um die 13jährige Helene G. (Abb. 18a und 18b). Der Krankengeschichte entnehme ich, daß zu nicht näher bestimmter Zeit ein gummöser Zerfall



Abb. 18a.

Abb. 18b.

des Nasenseptums eintrat und daß ferner seit $^1/_2$ Jahr Blindheit beider Augen besteht. Über Gehörerkrankung war nichts verzeichnet. Ich fand die Patientin in mangelhaftem Ernährungszustand; die Nase ist sattelförmig. Das Zahnsystem ist in schlechtem Zustand. Es sind nicht vorhanden: die oberen mittleren Schneidezähne, die unteren 1. Prämolaren, sowie der untere 2. Prämolar links, außerdem die 3. Molaren. Im Durchbruch stehen links oben der Eckzahn und 2. Molar; der rechte Eckzahn oben und der linke 1. Molar unten zeigen Schmelzhypoplasien, der II. Milchmolar unten links persistiert. Die 1. Molaren sind tief zerstört. Das Röntgenbild des Zwischenkiefers zeigt, daß die mittleren Schneidezähne noch nicht durchgebrochen sind und daß ihre Kronen wohlausgebildete Tonnenform mit Andeutung einer halbmondförmigen Schneidekantenausbuchtung aufweisen. Ferner sieht man, daß eine Hypoplasie des Intermaxillare nicht vorhanden ist. Der durch das Fehlen der mittleren oberen Schneidezähne gut übersichtliche Rand des Zahnfleisches stellt eine gerade verlaufende Linie dar, was auf dem Photogramm deutlich zum Ausdruck kommt.

Fall XIX. Wilhelmine Sch., 17 Jahre alt (Abb. 19), wurde uns vom Krankenhaus zur Specialuntersuchung zugesandt. Die Anamnese ergab, daß Augen- und Ohrfunktion nie gestört gewesen sind. Kinderkrankheiten wurden negiert. Es besteht Parese der buccalen Facialisäste rechtsseitig, angeblich im Anschluß an eine vor drei Jahren erfolgte Drüsenoperation. An den Unterschenkeln bemerkt man breite, flächenhafte, weiche Narben. Über den Mundbefund ist folgendes zu sagen: die Weisheitszähne sind noch nicht erschienen, die unteren 1. Molaren fehlen, desgleichen die seitlichen Schneidezähne oben. Die oberen 1. Molaren sind tief zerstört. Beide oberen 1. Prämolaren sind gedreht um 45°, der 2. Prämolar oben rechts steht um 90° gedreht um seine Vertikalachse. Der linke mittlere Schneidezahn oben hat tonnenförmige Krone. Sonstige Hypoplasien sind nicht zu entdecken. Der

Zahnfleischrand verläuft durchaus eben im Bereich der oberen Front. Eine Hypoplasie des Zwischenkiefers ist nicht ersichtlich.

Fall XX. Markus Sch., 14jährig (Abb. 20), zeigt sehr schön das Bild der Hutchinsonschen Trias. Die Keratitis parenchymatosa trat vor wenigen Wochen auf, am rechten Ohr besteht von Jugend auf eine Erkrankung des Labyrinths. Der zahnärztliche Befund ergibt folgendes: Es fehlen die 3. Molaren. Der rechte untere Eckzahn zeigt eine hypoplastische

Abb. 19.

Abb. 20.

Querfurche. Die mittleren oberen Schneidezähne sind durch ein breites Diastema getrennt und haben typische Tonnenform, die Schneidekante des rechten ist zudem ausgebuchtet. An den 1. Molaren konnte ich in diesem einzigen Fall deutlich die von Pflüger beschriebene, als typisch für Lues congenita bezeichnete Knospenform feststellen. Der Zahnfleischrand verläuft auch hier geradlinig. Auf dem Röntgenbild sieht man zwar an der medialen Spitze des Intermaxillare einen Einschnitt, doch möchte ich diesen nicht als Hypoplasie ansprechen.

Nach diesen Untersuchungsergebnissen an congenital Luischen möchte ich noch einige Fälle kurz besprechen, bei denen sich das Vorhandensein von Kinderkrankheiten feststellen ließ, und solche, die man als angeblich immer gesund bezeichnen darf. In allen Fällen schließt die Anamnese Lues congenita aus. Die Wassermannsche Reaktion war negativ bei 1, 3, 5, 7, 8, 10, 11; in den übrigen Fällen wurde die Blutuntersuchung verweigert. Die Unterscheidung geschieht durch arabische Ziffern.

1. Marie K., 23 Jahre alt (Abb. 21). Anamnese ergibt, daß die Patientin in der Jugend an Rachitis litt. Die Schneide- und Eckzähne sind hypoplastisch. Im Röntgenbild erkennt man eine geringe Spalthypoplasie des Zwischenkiefers.

Abb. 21.

Abb. 22.

Abb. 23.

2. Max St., 12jährig (Abb. 22), hatte ebenfalls als Kind Rachitis. Man sieht Schmelzhypoplasien an den mittleren Schneidezähnen oben und unten, sowie an den unteren seitlichen Schneidezähnen. Es ist keine nennenswerte Hypoplasie des Intermaxillare festzustellen.

3. Auch der 47jährige Johann K. (Abb. 23) war in der Jugend rachitisch. An den oberen und unteren Schneide- und Eckzähnen findet man ausgesprochene Schmelzhypoplasien. Das Röntgenbild weist einen ganz feinen Spalt im Intermaxillare auf.

4. Bei Käte St., 10jährig (Abb. 24) sind die 1. Molaren schmelzhypoplastisch, an den oberen mittleren Schneidezähnen sind hypoplastische Schmelzteile herausgebrochen. Von einer Hypoplasie des Zwischenkiefers ist keine Rede. Rachitis wird zugegeben.

5. Hier handelt es sich um den 19jährigen Kurt v. Sch. (Abb. 25 a und b). Der Patient litt als Kind an Spasmophilie. Die mittleren oberen Incisiven zeigen Schneidekantenhypoplasie. Am rechten Schneidezahn ist besonders auffallend, daß die mediale Seitenfläche im unteren Drittel eine unverkennbare Ablenkung nach der Zahnmittellinie hin aufweist, so daß eine Ähnlichkeit mit der Tonnenform zustande kommt. Das Röntgenbild zeigt die Ver-

Abb. 24.

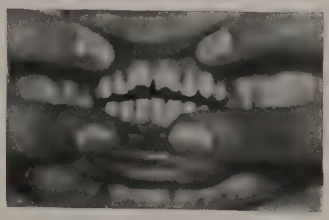

Abb. 25 a.



Abb. 25 b.

Abb. 26.



Abb. 27.

Abb. 28.

Abb. 29.

Abb. 30.

Abb. 31.

hältnisse besser als das Photogramm. An den 1. Molaren ist eine Kauflächenhypoplasie erkennbar. Das Röntgenbild läßt einen nahezu hypoplasiefreien Zwischenkiefer erkennen.

6. Eugen P., 20 Jahre alt (Abb. 26) litt als Kind an Rachitis; die oberen und unteren Schneidezähne sind schmelzhypoplastisch. Man findet eine geringe mediane Spalte im Zwischenkiefer.

7. Bei Irene R., 26 Jahre alt (Abb. 27) sind starke Hypoplasien vorhanden an den seitlichen oberen Schneidezähnen, den oberen Eckzähnen und den oberen 1. Prämolaren. Die 1. Molaren sind tief zerstört. Die Kronen der oberen mittleren Schneidezähne sind infolge der Schwächung durch Hypoplasie verloren gegangen und durch Porzellan ersetzt worden. Patientin gibt zu, als Kind an Rachitis gelitten zu haben. Im Zwischenkiefer besteht eine geringe Spalthypoplasie.

8. Eine sehr deutlich ausgeprägte mediane Zwischenkieferhypoplasie fand ich bei dem 12jährigen Hermann S. (Abb. 28). Über Kinderkrankheiten können keine Angaben gemacht werden. Das Gebiß ist in tadellosem Zustand, es sind sämtliche bleibenden Zähne vorhanden mit Ausnahme der 3. Molaren und des 2. oberen Molaren rechts. Alle Zähne sind kräftig und hypoplasiefrei.

9. Sophie Gr., 14jährig (Abb. 29), ist wissentlich nie krank gewesen. Das Gebiß ist wohl gepflegt und bis auf die 3. Molaren vollständig. Der Zwischenkiefer weist eine Spalthypoplasie auf.

10. Magdalene E., 21jährig (Abb. 30). Schmelzhypoplasien fehlen. Der Zwischenkiefer zeigt einen medianen Verkalkungsfehler. Angaben über Kinderkrankheiten können nicht gemacht werden.

11. Helmut K., 23jährig (Abb. 31), hat angeblich keine Kinderkrankheiten durchgemacht. Der Zustand des Gebisses ist befriedigend. Schmelzhypoplasien sind nicht zu finden. Der Zwischenkiefer ist fehlerlos.

Ich lasse am Schluß der Arbeit eine zusammenfassende Übersicht in Form einer Tabelle folgen, aus der das Wesentliche meiner Untersuchungen ersichtlich ist.

Obwohl mir nur relativ wenig syphilitisches Untersuchungsmaterial zur Verfügung stand, läßt sich daraus doch Verschiedenes entnehmen, was vielleicht für die Beurteilung der ganzen Hutchinsonfrage nicht ganz belanglos sein dürfte. Buschke, Langer und Wassmund sehen die Ursache für die Entstehung charakteristischer Schneidezahndeformitäten (Tonnenform und deren Varianten) ausschließlich in der von ihnen beschriebenen Zwischenkieferhypoplasie, die sich klinisch als der sog. konkave Zahnfleischrand dokumentieren soll. Danach müßten alle Fälle typischer Zahnformveränderungen, da eine nachträgliche Verkalkung des ursprünglich hypoplastischen Zwischenkiefers auszuschalten ist, ausnahmslos kombiniert sein mit der Erscheinung des „konkaven Zahnfleischrandes", zum mindesten mit einer röntgenologisch nachweisbaren Verkalkungsanomalie in der Medianebene des Os intermaxillare. Eine Bestätigung dieser Ansicht scheinen die von mir untersuchten Fälle I—III zu bringen. Dort fand ich typische Tonnenformen der oberen mittleren Incisiven und zugleich deutlich nachweisbare, in der Medianlinie des Zwischenkiefers gelegene spaltförmige Knochenhypoplasie. Zudem scheint die Linie des Zahnfleischsaumes bei Fall II der Art des „konkaven Zahnfleischrandes" zu entsprechen, und man könnte in der offenbar gedrängten und regelwidrigen Zahnstellung im Bereich des Zwischenkiefers den Ausdruck für Raumbeengung erblicken und diese auf eine Hypoplasie des Intermaxillare direkt zurückzuführen versuchen. Es läßt sich aber unschwer feststellen, daß die Gestaltung des Zahnfleischsaumes nicht der von Buschke, Langer und Wassmund für Lues congenita gestellten Anforderung entspricht. Die für Lues congenita als beweisend angegebene Form des Zahnfleischrandes ist gekennzeichnet durch die Konkavheit; diese fehlt bei Fall II. Man sieht dort vielmehr, daß der annähernd in horizontaler Richtung verlaufende Zahnfleischrand von der Eckzahngegend an eine scharfe Aufwärtsrichtung erfährt, deren höchster Punkt in der Medianlinie liegt, und zwar so, daß das mittlere Niveau (unter Rücksicht auf die bogenförmige Gestalt des Zahnfleischrandes!) des aufsteigenden Saumes nirgends aus der Ebene heraustritt. Man hat den Eindruck, wenn man den Gesamtverlauf des oberen Zahnfleischrandes in Betracht zieht, daß durch ihn gewissermaßen zwei in der Eckzahngegend sich berührende, winkelig zueinander stehende Ebenen ange-

geben werden. — Die Drehung der seitlichen Schneidezähne könnte kaum als Beweis für bestehende Raumbeengung gelten, da man mit Port und Euler Achsendrehungen der Zähne über 45° als Folge einer anormalen Lagerung des Zahnkeims, nicht als Ausdruck einer bestehenden Raumknappheit ansehen muß. Die Konfiguration des Zahnfleischrandes, zudem die V-Form des Oberkieferzahnbogens und die Spitzform des Gaumens lassen sich auf die seit früher Jugend bestehenden adenoiden Wucherungen im Nasen-Rachenraum zurückführen; sie sind höchstwahrscheinlich als direkte Folge der Mundatmung anzusehen. — Die bei Fall II bestehende Schwerhörigkeit möchte ich eher in adenoider Verlagerung der Tuba Eustachii begründet suchen, als in einer Erkrankung des Labyrinths. Die an der Höhe des Gaumens befindliche schmerzhafte Erweichung halte ich für ein vor dem Verfall stehendes Gumma.

Die Ergebnisse I—III beweisen, daß die Verbindung von Hutchinsonformen mit Zwischenkieferhypoplasien vorkommen kann, sie beweisen nicht den kausalen und unbedingten Zusammenhang beider Erscheinungen.

Bei Fall IV und V fand ich in der Krankengeschichte die Angabe „Hutchinsonzähne". Zu dieser Diagnose verleitete die von vielen Seiten immer noch als typisch für die Hutchinsondeformität angenommene Bogenform der Schneidezahnkante. Es muß betont werden, daß das Charakteristicum immer in der Deformität der gesamten Krone, kenntlich an der Konvergenz der Seitenflächen, gesehen werden muß, daß allenfalls diese Kronenform mit einem halbmondförmigen Ausschnitt der Schneidekante kombiniert sein kann und daß dieser für die Beurteilung nur in zweiter Linie maßgebend ist. Der bei echter Hutchinsonform zu beobachtende Ausschnitt der Schneidekante ist verursacht durch die geänderte Tätigkeit der zahnbildenden Elemente, er ist primär und erscheint beim Durchbruch des Zahnes; meistens findet man ihn mit Schmelz vollkommen bedeckt. Bei Fall IV und V vermißt man die Tonnenform, so daß ohne weiteres entschieden werden muß, daß es sich nicht um Hutchinsonformen handelt. Die halbmondförmige Gestaltung der Schneidezahnkante ist hier als Defekt aufzufassen, der auf Grund einer Schmelzhypoplasie durch Abnützung entstanden ist. Demzufolge ist die auf diese Weise sekundär entstandene halbmondförmige Schneidekante meist schmelzfrei oder nur von geringen Schmelzresten bedeckt.

Für die Diagnose des Hutchinsonzahnes ist also nicht maßgebend die Frage: gerade oder halbmondförmige Schneidekante? sondern: Schaufelform oder Tonnenform? Zur Vermeidung falscher Statistiken empfiehlt sich die Beobachtung dieser Eigenart in eindringlicher Weise.

Auch in diesen beiden Fällen IV und V fand ich spaltförmige Hypoplasie im Zwischenkiefer, hier also ohne das Vorhandensein typischer Zahndeformitäten; es lassen sich unter dem gleichen Gesichtspunkt die Fälle VI, VII, VIII, X und XV betrachten. Überall handelt es sich hier um Schmelzhypoplasien an den oberen Schneidezähnen in Gemeinschaft mit spaltartiger Hypoplasie des Zwischenkiefers.

Da Buschke, Langer und Wassmund auf dem Standpunkt stehen, daß die Hutchinsonsche Zahnanomalie grundverschieden von der Schmelzhypoplasie sei und daß den beiden Erscheinungen nicht die gleiche Ursache zugrunde gelegt werden dürfe, da ich andererseits die nach ihnen als allein

zahnformverändernd wirkende Zwischenkieferhypoplasie auch in Verbindung mit schmelzhypoplastischen Zähnen gefunden habe, erscheint mir doch der Zweifel berechtigt, ob die Ätiologie des Hutchinsonzahnes ausschließlich in der Zwischenkieferhypoplasie gesucht werden darf. Vielleicht bestände die Möglichkeit, daß eine jede Veränderung der Schneidezähne, sowohl die der Form wie der Struktur, in einer Abhängigkeit vom Zwischenkiefer ihren Grund hätte, um so mehr, da Kranz und andere Autoren nichts grundverschiedenes in Hutchinsonscher Difformität und Schmelzhypoplasie erblicken. Man könnte die bisher genannten Fälle für diese Auffassung als Beweis heranziehen, und man hätte damit eine Theorie über die Ursache der Veränderungen an den oberen Schneidezähnen aufgestellt. Man bliebe aber die Antwort auf die Frage schuldig: wie kommen Veränderungen an den Zähnen außerhalb des Zwischenkiefergebietes zustande? Besonders die Erscheinungen an den 1. Molaren müßten auf irgendeine andere Weise erklärt werden, denn diese Zähne sind bekanntermaßen bevorzugt für die Lokalisation von Schmelzhypoplasien und Formveränderungen. — Meine Erwägungen setzten die Möglichkeit voraus, daß die Verkalkungsweise der beiden Zwischenkieferhälften überhaupt einen Einfluß auf die Verkalkungsweise der Schneidezähne ausüben könne. Für diesen Zusammenhang wäre die Vorbedingung eine zeitliche Korrespondenz beider Verkalkungstermine. Es ist jedoch erwiesen, worauf besonders Kranz hinweist, daß die Verschmelzung der beiden Zwischenkieferhälften untereinander und mit den Oberkiefern bereits zu Beginn des 6. Fetalmonats statt hat, während die bleibenden mittleren Schneidezähne, um die es sich hier handelt, erst im 6. bis 12. Monat des extrauterinen Lebens in die Verkalkung eintreten, ferner, daß an den früher verkalkenden Milchschneidezähnen sog. Hutchinsonformen nie vorkommen. Damit ist meiner Ansicht nach zur Genüge dargetan, daß eine kausale Abhängigkeit der Schneidezahnentwicklung vom Verkalkungsmodus des Zwischenkiefers nicht angenommen werden darf. Als Beweis ziehe ich die Fälle XVII/XX heran. In allen diesen Fällen sind wohlausgebildete Tonnenformen vorhanden, während der Zwischenkiefer gleichmäßige Verkalkung zeigt. Unter diesen Verhältnissen läßt sich die Ansicht von Buschke, Langer und Wassmund nicht aufrechterhalten, die besagt, daß in allen Fällen von typischen Hutchinsonformen die Zwischenkieferhypoplasie mit ihrem klinischen Ausdruck des „konkaven Zahnfleischrandes“ vorhanden sei. Ich möchte auf Fall XVIII hinweisen. Hier liegen die mittleren Schneidezähne noch im Kiefer versteckt, zeigen aber nach dem Röntgenbild typische Tonnenform. Der in diesem Fall besonders gut zu übersehende Zahnfleischsaum bildet eine vollkommene Gerade; eine Hypoplasie im Intermaxillare besteht nicht. Wenn man diesen Fall vom Buschke-Langer-Wassmundschen Standpunkt aus betrachtet, stellt er insofern einen Widerspruch zu ihrer These dar, als hier bei einem congenital luischen Individuum eine Eigenschaft anzutreffen ist, die von den genannten Autoren als Reservat des Nichtluischen bezeichnet wird, nämlich der „normal gerade Rand des Zwischenkiefers“ (= Zahnfleischrand). Dabei möchte ich bemerken, daß man den Zahnfleischrand im Bereich des Zwischenkiefers — so wie man ihn allgemein zu sehen gewohnt ist — ebensowenig als gerade bezeichnen darf, wie an irgendeiner anderen Stelle seines Verlaufs. Der „normale“ Zahnfleischrand setzt sich zusammen aus einzelnen Arkaden; einen geraden

Zahnfleischrand findet man im bezahnten Mund nur bei pathologischen Zuständen als Folge eines Schwundes der interdentalen Papillen; man darf ihn nicht als Norm annehmen, um von da aus Besonderheiten und Abweichungen zu beurteilen. So stellt die Bezeichnung „normal gerader Zahnfleischrand" einen Widerspruch dar. Aus den Ausführungen der drei genannten Autoren ist indes zu ersehen, daß mit diesem unglücklich gewählten Ausdruck nicht das gemeint ist, was man eigentlich sprachlich darunter verstehen müßte. Gemeint ist nicht der Zahnfleischrand selbst, sondern wahrscheinlich eine Linie, die jede der einzelnen ihn bildenden Arkaden horizontal halbiert, also eine Richtungslinie. Eine Beurteilung dieser Linie nach dem Augenmaß, wie sie die Berliner Autoren anscheinend vornehmen, halte ich nicht für einwandfrei und exakt; man muß sich hüten, bei den ungemein variablen Verhältnissen des menschlichen Mundes und der Verschiedenheit der individuellen Auffassung eine andere Methode als die der zahlenmäßigen Darstellung zu wählen.

Für die Darstellung insbesondere der Konfiguration der Zahnfleischränder in ihren vertikalen Beziehungen zueinander gibt Falck eine graphische Methode an, nach der man den senkrechten Abstand jedes dieser Punkte von einer Normalen messen und die erhaltenen Resultate in Form einer Kurve anordnen und dann diese Kurve auflösen kann. Diese Methode genügt den Ansprüchen der Exaktheit. Ohne eine derartige Auflösung der Verlaufslinien im Munde ist eine Beurteilung von deren Verlauf, d. h. ob Kurve oder Gerade, unmöglich und abzulehnen. Es ist auch unmöglich, eine eindeutige Nachprüfung des „konkaven Zahnfleischrandes" vorzunehmen, bevor nicht zahlenmäßige Angaben über die Beschaffenheit dieser Anomalie vorliegen. Wenn Buschke, Langer und Wassmund eine derartige Veränderung am Zahnfleischrand durch Autopsie festgestellt haben, kann ich dem nur entgegnen, daß ich sie nicht gesehen habe. Ich stehe vorläufig auf dem Fabianschen Standpunkt, daß der sog. konkave Zahnfleischrand eine häufige Begleiterscheinung beim offenen Biß ist. Dafür sprechen auch die in der Arbeit von Buschke und Langer gebrachten Abbildungen. Jedenfalls scheint mir der Fall XVIII die Ansicht zu widerlegen, daß alle Fälle mit Hutchinsonscher Zahnanomalie unbedingt mit der Erscheinung des „konkaven Zahnfleischrandes" kombiniert seien. Denn in diesem Fall ist es tatsächlich möglich, die vollkommen gerade Linie des Zahnfleischsaumes im Bereich des Zwischenkiefers ohne Zuhilfenahme einer Meßmethode direkt festzustellen.

Bei Fall XX konnte ich das erste und einzige Mal die von Pflüger beschriebene Knospenform der 1. Molaren sehen. Ob diese Anomalie ein Stigma für Lues congenita ist, läßt sich noch nicht sagen. Immerhin ist es mir trotz meiner Bemühungen nicht gelungen, bisher eine ähnliche Veränderung beim Nichtluischen festzustellen. Für Fabian ist der Knospenmolar keine typische Modifikation. Während nämlich Pflüger bei der Beschreibung der von ihm beobachteten Molarenform, die sich auszeichnet durch die von der Zahnhalsebene sich allseitig nach mastikal verjüngende Kronengestalt, den sog. Normalmolaren zugrunde legt, dessen größter Kronendurchmesser in der Höckergegend liegt, weist Fabian darauf hin, daß in einer Richtung, bucco-lingual, auch bei Normalmolaren der größte Durchmesser in der Gegend des Zahnhalses liege. Das trifft allenfalls für die unteren Molaren zu. Ich konnte dagegen nicht allein

Masern, Scharlach, Pertussis oder sonst etwas, sondern ein Faktor von übergeordneter Bedeutung. Wenn auch für die Entstehung der Rachitis die Störung des endokrinen Gleichgewichtes nicht die Hauptursache ist, so sehen wir doch kaum einen Rachitisfall, wie es überhaupt kaum eine allgemeine Erkrankung gibt, die ohne diese Beeinträchtigung der inneren Sekretion abläuft. Falck sagt:

Nr.	Name und Alter	Allgemeinkrankheit	Kinderkrankheiten	Schneidezähne	
				Formveränderung	Strukturveränderung
I	Erika K., 14 Jahre	Lues congenita	—	Tonnenform 1 | 1	+ 1 | 1 / | 1
II	Luise Sch., 22 Jahre	,,	—	Tonnenf. 1 | 1 / 2	+ 1 | 1 / 2 |
III	Anna K., 24 Jahre	,,	—	Tonnenf. 1 | 1	— —
IV	Josefa M., $12^1/_2$ Jahre	,,	Masern, Pert.	—	+ 1 | 1
V	Helmut Sch., 13 J.	,,	—	—	+ 1 | 1 / 21 | 12
VI	Josef E., 14 Jahre	,,	—	Tonnenform 1 | 1 (?)	+ 1 | 1 / 1 | 1
VII	Josef H., 11 Jahre	,,	Pertussis	—	+ | 1
VIII	Katharina T., 16 J.	,,	—	—	+ 21 | 12 / 21 | 12
IX	Maria Z., 27 Jahre	,,	—	—	—
X	Simon J., 16 Jahre	,,	—	—	+ 1 | 1
XI	Walter S., 8 Jahre	,,	—	—	—
XII	Therese E., 15 Jahre	,,	—	—	—
XIII	Waldburga F., 13 J.	,,	—	—	+ 1 | 1
XIV	Ludwig M., 8 Jahre	,,	—	—	—
XV	Theodor F., 24 Jahre	,,	Rachitis	—	+ 1 | 1 / 21 | 12
XVI	Hermann M., 7 Jahre	,,	—	—	—
XVII	Eleonore D., 15 Jahre	,,	—	Tonnenf. 1 | 1	—
XVIII	Helene G., 13 Jahre	,,	—	,, 1 | 1	—
XIX	Wilhelmine Sch., 17 J.	,,	—	,, | 1	—
XX	Markus Sch., 14 J.	,,	—	,, 1 | 1	—
1	Marie K., 23 Jahre	—	Rachitis	—	+ 21 | 12 / 21 | 12
2	Max St., 12 Jahre	— —	,,	—	+ 1 | 1 / 21 | 12
3	Johann K., 13 Jahre	—	,,	—	+ 21 | 12 / 21 | 12
4	Käte St., 10 Jahre	—	,,	—	+ 1 | 1
5	Kurt Sch., 19 Jahre	—	Spasmophilie	+ 1 |	+ 1 | 1
6	Eugen P., 20 Jahre	—	Rachitis	—	+ 21 | 12 / 21 | 12
7	Irene R., 26 Jahre	—	,,	—	+ 21 | 12
8	Hermann S., 12 Jahre	—	—	—	—
9	Sophie Gr., 14 Jahre	—	—	—	—
10	Magdalene E., 21 J.	—	—	—	—
11	Helmut K., 23 Jahre	—	—	—	—

„Die Tatsache, daß als Folge überstandener Rachitis Anomalien (der Zähne) in ausgedehntem Maße auftreten, ist unbestritten."

Aichel lehnt zwar den Einfluß der inneren Sekretion auf die Zahnformung ab und sagt: „Mit dem eigentlichen Vorgang der Formgestaltung des Zahnes haben die Einflüsse der inneren Sekretion keine Beziehung. Die innere Sekretion hat keinen Einfluß auf die Zahnformen, nur in einzelnen Fällen auf die Zahngröße."

I. Molaren		Zwischenkiefer Hypoplasie	Bemerkungen
Formveränderung	Strukturveränderung		
akzessorischer Höcker $\lfloor\underline{6}$	—	+	
—	—	+	adenoide Wucherungen im Nasenrachenraum
—	—	+	
—	—	+	
—	+	+	
—	—	+	
?	?	+	
—	—	+	
—	—	—	
— (?)	— (?)	+	
—	—	+	
—	—	—	
—	—	—	
—	—	+	
—	—	+	
—	—	+	
—	—	—	
—	$\lceil\overline{6}$ +	—	
?	?	—	
Knospenform $\frac{6 \mid 6}{6 \mid 6}$	—	—	
—	+	+	
—	—	—	
—	—	+	
—	+	—	
—	+	—	
—	—	+	
—	?	+	
—	—	+	
—	—	+	
—	—	+	
—	—	—	

Damit ist aber eigentlich nichts zu der von uns vertretenen Meinung Gegensätzliches gesagt. Wir sehen den Vorgang bei der Tonnenformbildung der Schneidezahnkronen in einer Hypo- oder Aplasie des mittleren Zahnteiles, also in einem Kleinbleiben einer der drei Bildungskomponenten des Schneidezahnes und sind der Überzeugung, daß diese Verkalkungshemmung als Folge einer innersekretorischen Störung aufzufassen ist. Es gibt bis heute wenigstens keine andere Theorie, die in rückhaltloser Weise Antwort gibt auf alle Fragen, die sich an die Form- und Strukturveränderungen der Zähne knüpfen, als die Theorie von der innersekretorischen Ursache der Zahndeformitäten.

Literatur.

Aichel: Das Problem der Entstehung der Zahnformen. Arch. f. Anat. u. Physiol. Kiel 1915. — Arch. f. Dermatol. u. Syphylis, Bd. 149, H. 3. — Bercher und Merville: Zwei neue Fälle von Nekrose des Os intermaxillare bei congenital Luischen. La Rev. de stomatol. XXV, 7 Paris. — Berten: Die Hypoplasien des Zahnschmelzes und ihre Beziehungen für die Erkrankungen im Kindesalter, speziell der sog. Hutchinsonschen Zähne für Syphilis. Münch. med. Wochenschr. 1896. H. 42. — Derselbe: Hypoplasie des Schmelzes. Dtsch. Monatsschr. f. Zahnheilk. 1895. H. 9. — Derselbe: Über die Verkalkung der bleibenden Zähne und die Folgen ihrer Unterbrechung. Correspondenzbl. f. Zahnärzte 1896. S. 331. — Buschke und Langer: Über die Entstehungsweise und die Diagnose der Hutchinsonschen Zähne bei Lues congenita. Münch. med. Wochenschr. LXXII, 29. — Fabian, H.: Bemerkungen zur Frage der Zahnform bei congenitaler Lues. Münch. med. Wochenschr. 1925, H. 44. — Falck, K.: Beiträge zur Ätiologie der Zahn- und Stellungsanomalien. Österr. Zeitschr. f. Stomatol. 1920. H. 12. — Hochsinger: Studium über die hereditäre Syphilis. Leipzig-Wien 1898—1904, Teil II. — Kranz: Über Zahnanomalien bei congenitaler Lues. Sammlung Meusser, H. 8. Berlin. — Derselbe: Zahnanomalien. Corresp.-Blatt f. Zahnärzte XLVI, 4. 1920. — Derselbe: Zahndeformitäten bei angeborener Syphilis. Handbuch der Haut- und Geschlechtskrankheiten von Jadassohn. XIX. Bd. — Maagk, W.: Fall von Lues congenita mit Hutchinsonschen Zähnen. Dtsch. Monatsschr. f. Zahnheilk. 1926, H. 16. — Langer und Wassmund: Zahnveränderungen bei congenitaler Lues. Klin. Wochenschrift, Jg. IV, 3. — Misch: Grenzgebiete. 2. Aufl. Leipzig: Verlag Vogel. — Müller, Hubert: Strukturanomalien der Zähne bei congenitaler Lues. Inaug.-Diss. München, Mai 1923. — Oberwarth: Jahrbuch für Kinderheilkunde 1908. — Pflüger, H.: Die Zahnveränderungen bei der Lues congenita. Dtsch. Monatsschr. f. Zahnheilk. 1925, H. 11. — Port und Euler: Lehrbuch der Zahnheilkunde. 2. u. 3. Aufl. München-Wiesbaden: J. F. Bergmann 1923.

(Das Literaturverzeichnis enthält nur neuere Arbeiten und macht keinen Anspruch auf Vollständigkeit.)

Lebenslauf.

Ich wurde am 12. März 1903 als Sohn des nachmaligen Zahnarztes Dr. Friedrich Kaftan in Kassel geboren. Nach Absolvierung des Friedrichsgymnasiums Kassel bezog ich für drei Semester die Universität Marburg, an der ich im Juli 1922 das zahnärztliche Vorexamen ablegte. Ich ging darauf nach Berlin und studierte dort vier klinische Semester. In Berlin bestand ich die Staatsprüfung und erhielt meine Approbation als Zahnarzt mit dem Datum vom 10. Juli 1925. Im 8. Studiensemester war ich als Gasthörer bei der Berliner Universität eingeschrieben. Vom 1. November 1925 bis zum 31. August 1926 war ich als Hilfsassistent an der konservierenden Abteilung des Münchener Institutes angestellt. Am 1. November 1926 übernahm ich die Praxis meines verstorbenen Vaters in Kassel.